

SKULL

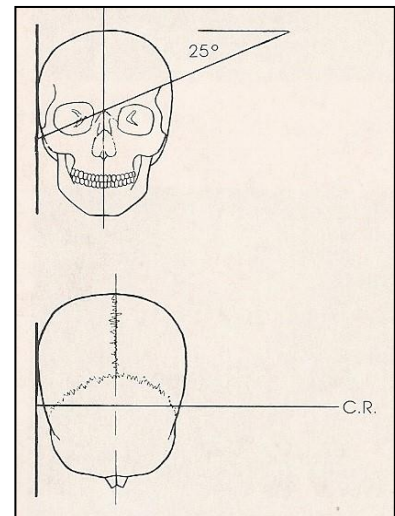

Temporomandibular Joint Axial view

Position of Patient (擺位/姿勢)

1. 病人採直立或俯臥姿勢。調整病人使頭部的側邊貼近偵測器，而身體微微傾斜使頭部更靠近。
2. 需要張口/閉口二張影像來比較

SID / Central Ray (距離/中心射線)

100 cm / 欲照側關節 / 向腳 25°



Evaluation Criteria (評片標準)

1. 欲照側應落在照野中心區；另一側的不可重疊並稍低於欲照側的。
2. 欲照側的耳廓不可與其重疊
3. 顳頷關節應落於乳突憩室前方

