

## KUB Supine AP view

適應症：檢視體內是否有腫塊、腫瘤壓迫或是尿路結石。

### Position of Patient (擺位/姿勢)

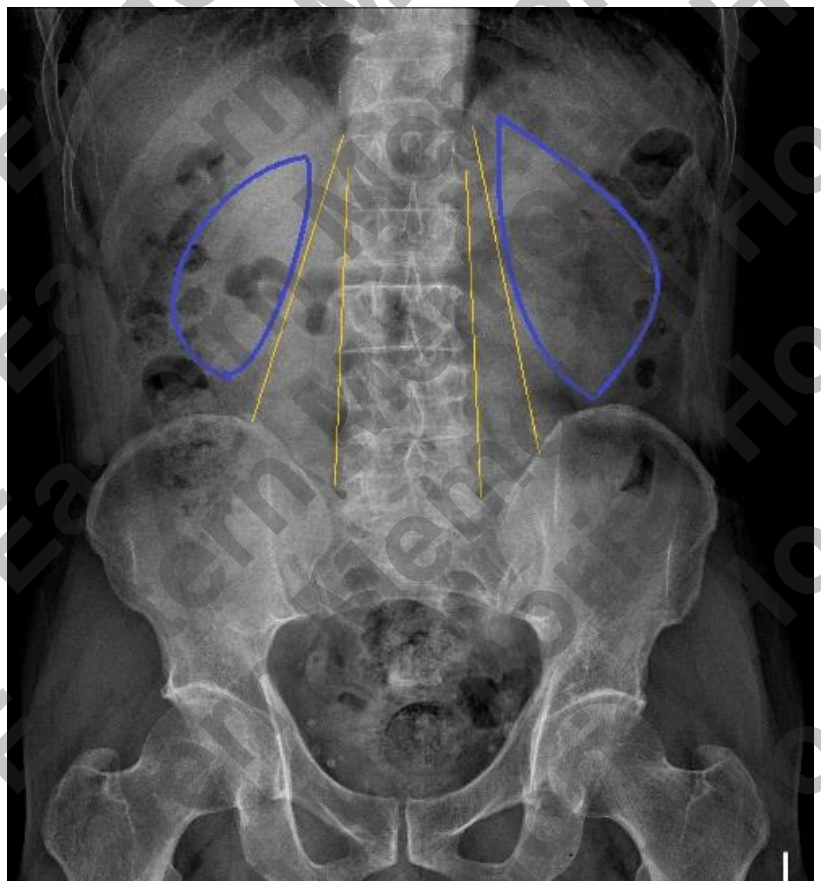
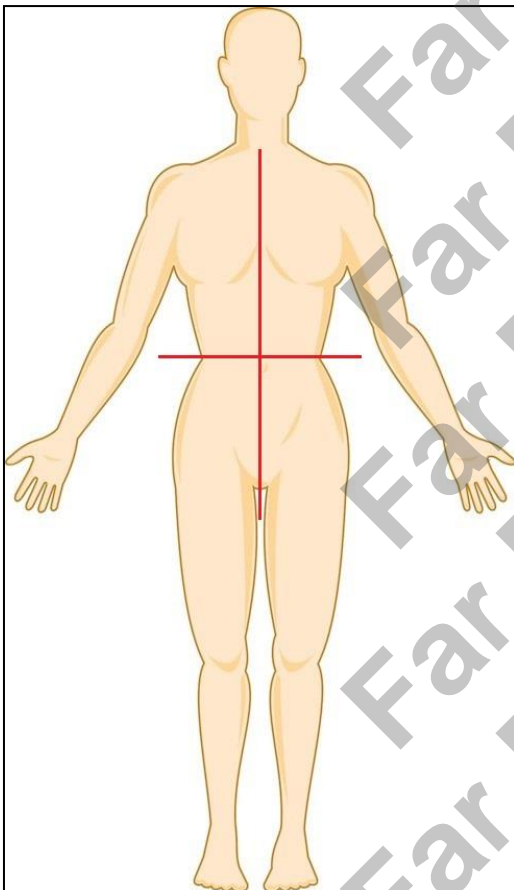
1. 病人採仰躺姿勢。
2. 調整病人身體的中心對準檢查床中心線。
3. 病人的身體必須平整貼著檢查床切勿歪斜，並將雙手放置於身體兩側。

### SID / Central Ray(距離/中心射線)

100 cm / 腸骨嵴(Iliac crest)高度 / 垂直射入

### Evaluation Criteria (評片標準)

1. 影像範圍應包括恥骨聯合往上至橫膈膜。
2. 脊椎應正直於影像中心，雙側腹壁應盡量包含於影像範圍內。
3. 影像中應該要包含雙側腎臟(藍色)及腰大肌(黃色)；影像下緣應包含閉孔及完整的膀胱



## KUB Supine AP view ( 含尿道 )

適應症：檢視體內是否有腫塊、腫瘤壓迫或是尿路結石，尤其是較末端的尿路結石。

### Position of Patient (擺位/姿勢)

1. 病人採仰躺姿勢。
2. 調整病人身體的中心對準檢查床中心線。
3. 病人的身體必須平整貼著檢查床切勿歪斜，並將雙手放置於身體兩側。

### SID / Central Ray(距離/中心射線)

100 cm / 腸骨嵴(Iliac crest)下一指腹 / 垂直射入

### Evaluation Criteria (評片標準)

1. 影像範圍應包括恥骨聯合往上至橫膈膜。
2. 脊椎應正直於影像中心，雙側腹壁應盡量包含於影像範圍內。
3. 影像中應該要包含雙側腎臟(藍色)及腰大肌(黃色)；影像下緣應包含膀胱、閉孔、坐骨
4. 男性病人影像下緣必須包含攝護腺-尿道結構(紅色)。

