

4-1、Shoulder

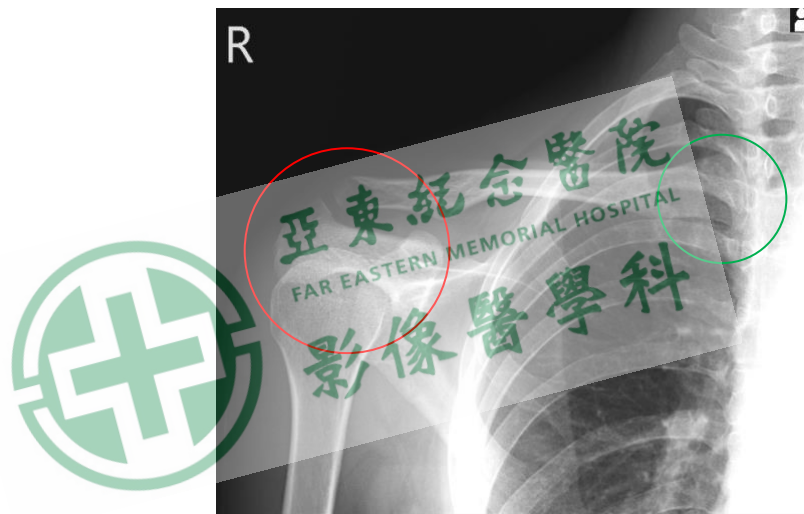
Clavicle

Position of Patient

1. 病人站立姿。
2. 肩胛部貼著偵測板，手臂自然下垂，上半身兩側肩膀保持水平。

SID / Central Ray

100 cm / clavicle (鎖骨)中央處/垂直射入。



Evaluation Criteria (評估標準)(插圖_影像) :

1. 須包含 **A-C joint(肩鎖關節)**、**acromion(肩峰)**、**head of humerus(肱骨頭)**及 **sternal end of clavicle(胸鎖關節)**。

Tips (提示)

1. 病人受傷時身體容易往前及患側傾斜，攝影前請注意病人的擺位是否因疼痛造成姿勢偏移。
2. 如需將 clavicle 避開第三、四 rib，可朝頭側打 20°避開 rib。