

4-7、Finger

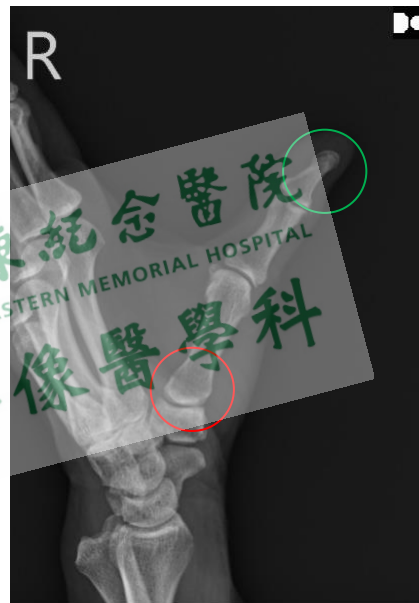Basal Joint A-P view

Position of Patient

1. 病人採坐姿。
2. 患側肢前臂外轉、大姆指背面朝下平貼於偵檢板，其餘 4 指不可與大姆指重疊，第五指外側面朝上。

SID / Central Ray

100 cm / tube 球管朝下垂直射入第一掌腕關節(first CMC joint 掌腕關節 Carpometacarpal joint)。



Evaluation Criteria (評估標準) :

1. **First CMC joint(腕掌關節 Carpometacarpal joint)**清楚呈現，**第一指骨成 AP 像**。

Tips (提示)

4-7、Finger

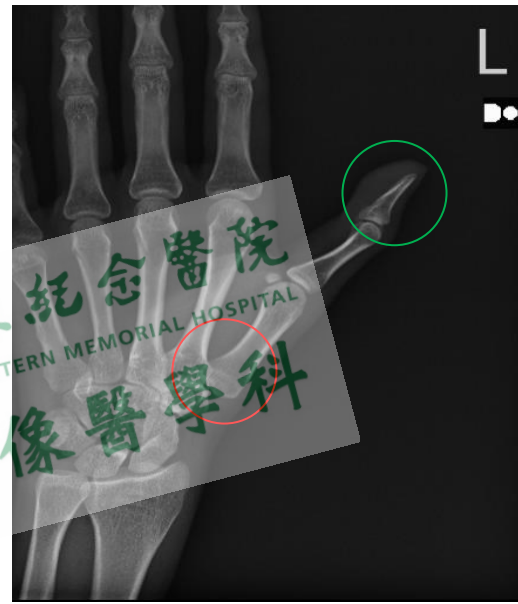
Basal Joint Lateral view

Position of Patient

1. 坐姿，手掌心朝下第一指骨正側位外緣平貼於偵檢板，其他四指的掌指關節隆起指尖微微貼近偵檢板。

SID / Central Ray

100 cm / tube 球管朝下垂直射入側位的第一掌腕關節 first CMC joint(掌腕關節 Carpometacarpal joint)。



Evaluation Criteria (評估標準) :

1. First CMC joint(Carpometacarpal joint)清楚呈現，第一指骨成側位像。

Tips (提示)

- 1.