

4-3、Elbow

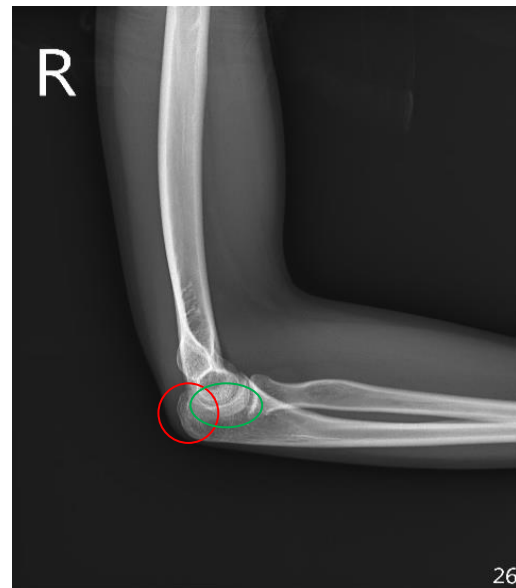
Lateral view

Position of Patient

1. 病人採坐姿。
2. 手掌、肘關節、肱骨朝上，手臂側位下方平貼在偵檢板。
3. 手肘彎曲成 90°。
4. 攝影前確認病人手掌、肘關節、肱骨在同一高度的平面。

SID / Central Ray

100 cm / tube 向肘關節側位中央處垂直射入。



Evaluation Criteria (評估標準) :

1. 影像中手肘的 **olecranon (鷹嘴突)**、**trochlea notch (滑車切跡)** 清晰可見。

Tips (提示)