

4-1、Shoulder

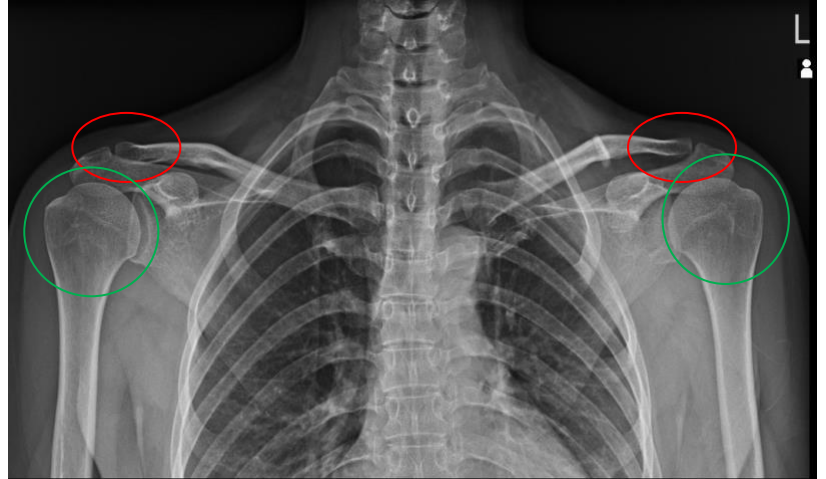
Both shoulder on one film (兩側 A-C Joint)

Position of Patient

1. 病人採站立姿勢。
2. 兩側背部與肩胛骨平貼於偵檢板，雙手手臂自然下垂採 nature(自然)姿勢。

SID / Central Ray

180 cm / 兩側肩鎖關節連線的中央處/垂直射入



Evaluation Criteria (評估標準) :

1. 左右兩側 **AC joints**(肩鎖關節)及左右兩側 **humerus head**(肱骨頭)都須完全包括在內

Tips (提示)

1. 胸廓較寬大的病人偵檢板改以對角線擺放方式執行曝射。