

4、Upper Extremity

4-1、Shoulder

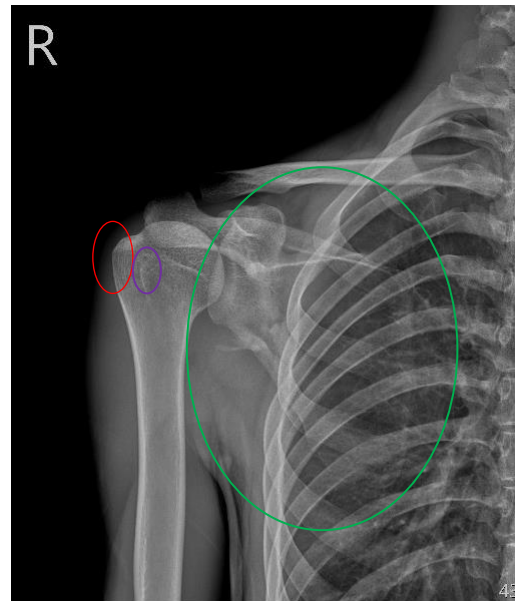
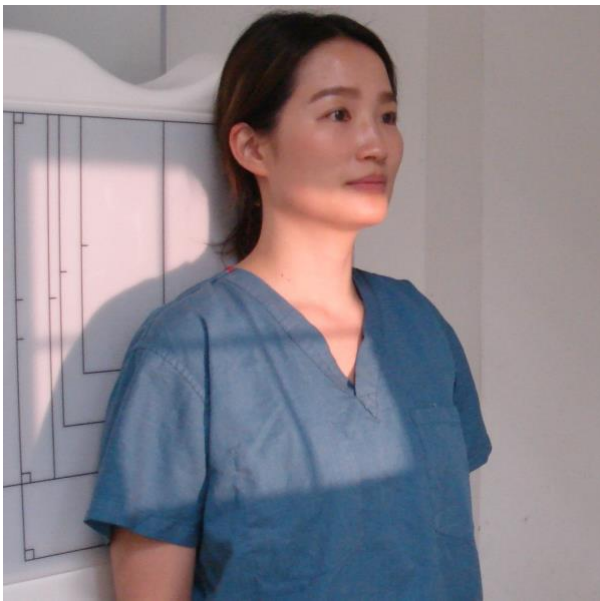AP view

Position of Patient

1. 病人採站立姿勢
2. 病人患側肩膀背部平貼著偵測板，患側肢手臂採 nature(自然)姿勢平貼於大腿上。

SID / Central Ray

100 cm / head of humerus(肱骨頭)下方內側緣/垂直射入



Evaluation Criteria (評片標準) :

1. 包含整個 scapula(肩胛骨)與 humerus(肱骨)上 1/3
2. 可見 greater tubercle(大結節)在 head of humerus(肱骨頭)外側緣及 lesser tubercle(小結節)

Tips (提示)

若病人無法配合時，也可以這麼做... ..

1. 病人無法站立者可以更改為坐姿或躺著檢查，同樣以 AP 姿勢完成檢查。